

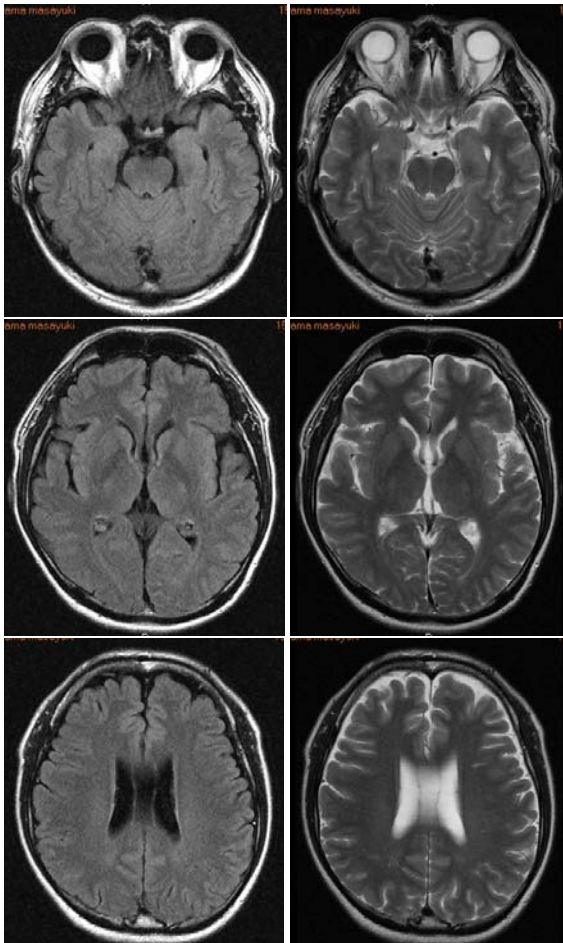
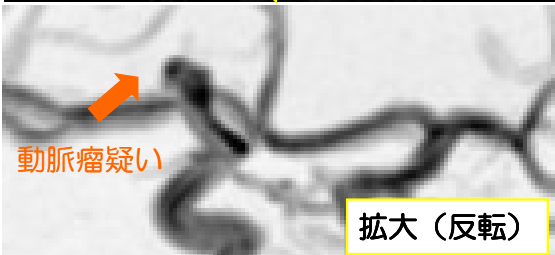
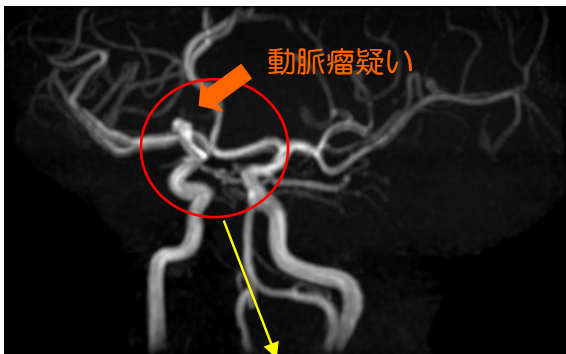
受診日 平成\*\*年 \*月\*\*日 (\*)

診断医 服部 公彦

氏名 \*\* \*\* 様

生年月日 昭和 \*\* 年 \* 月 \*\* 日 \*\*歳

### MRI検査



### MRA

右内頸動脈分岐部に動脈瘤を疑う所見がみられます (← 部)

### 横断像

脳実質内における明らかな所見

### 神経学的所見

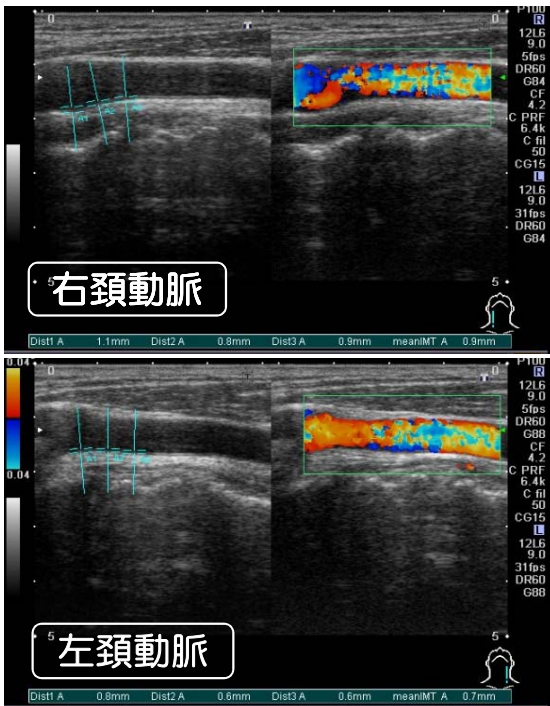
明らかな異常所見みられません

### MRI判定

右内頸動脈分岐部に1.8mmの動脈瘤を疑う所見がみられます

その他、主幹動脈の明らかな狭窄所見はみられません

## 頸部超音波検査



## IMT (内膜中膜複合体厚) 測定

右頸動脈 a. 1.1 mm  
b. 0.8 mm  
c. 0.9 mm

左頸動脈 a. 0.8 mm  
b. 0.6 mm  
c. 0.6 mm

IMT測定において基準値の1 mm以下をみだしています

## 血液検査

## 生化学検査

		基準値
総蛋白	6.8	6.7~8.3 g/dℓ
総ビリルビン	0.31	0.20~1.10 mg/dℓ
GOT	22	10~40 IU/ℓ
GPT	24	5~45 IU/ℓ
ALP	193	104~338 IU/ℓ
LDH	188	0~70 IU/ℓ
γ-GTP	45	240~495 IU/ℓ
コリンエステラーゼ	386	60~230 IU/ℓ
CPK	88	120~219 mg/dℓ
総コレステロール	208	40~70 mg/dℓ
HDLコレステロール	52	70~139 mg/dℓ
LDLコレステロール	122	35~149 mg/dℓ
中性脂肪	225	3.4~7.0 mg/dℓ
尿酸	8.4	8.0~23.0 mg/dℓ
尿素窒素	10.9	0.55~1.20 mg/dℓ
クレアチニン	1.09	134~147 mEq/ℓ
Na	137	98~108 mEq/ℓ
Cl	102	3.4~5.0 mEq/ℓ
	4.7	70~109 mg/dℓ
		4.3~5.8 %

## 血液学的検査

		基準値
白血球数	7200	3900~9800 μℓ
赤血球数	509	427~520 万/μℓ
血色素量	15.8	13.5~17.6 g/dℓ
ヘマトクリット	46.8	39.8~51.8 %
MCV	91.7	82.7~101.6 fl
MCH	32.2	28.0~34.6 pq
MCHC	34.6	31.6~36.6 %
血小板数		12~35 万/μℓ
A値 (動脈硬化指数)	2.8	2.6以下

## 尿検査

比重	1.013	1.002~1.030
蛋白	(-)	(-)
糖	(-)	(-)
潜血	(-)	(-)

## 心電図検査

心拍数 59 回/分 整  
洞調律 正常範囲内です

## 身体測定

身長 176.0 cm 体重 87.6 kg  
血圧 114 / 72 mmHg 腹囲 83.7 cm

## 総合判定

**MRI検査**

脳MRI検査での動脈瘤を疑う所見についてはCTでの造影検査が必要と思われます  
お早めに医療機関（脳外科）受診をすすめします

**頸部超音波検査**

明らかな異常所見はみられませんでした

**心電図検査**

明らかな異常所見はみられませんでした

**血液・尿検査**

中性脂肪高値、高尿酸血症、動脈硬化指数軽度高値を認めています  
腹囲超過+中性脂肪高値（1点）メタボリック症候群予備軍です

**身体測定検査**

喫煙歴があるため禁煙をお勧めします