

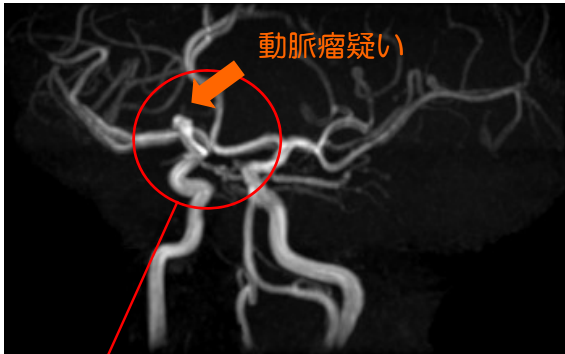受診日 平成**年**月**日 (*)

診断医 服部 公彦

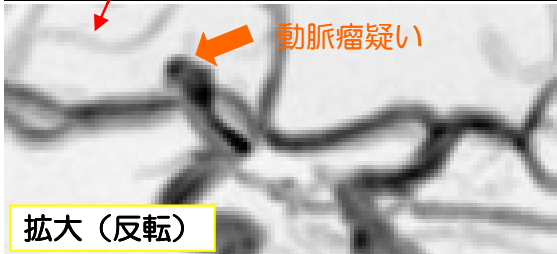
氏名 ** ** 様

生年月日 昭和**年**月**日**歳

MRI検査

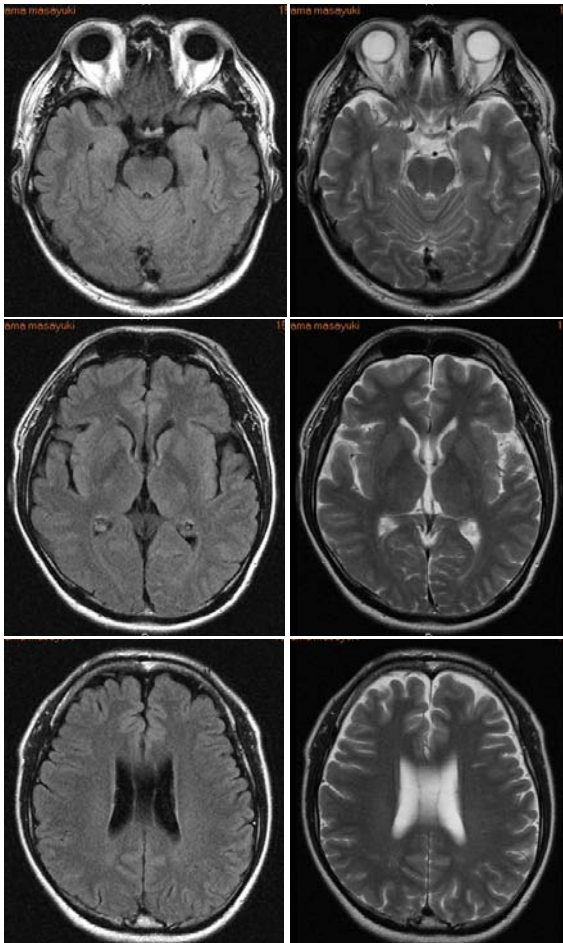


動脈瘤疑い



動脈瘤疑い

拡大 (反転)



MRA

右内頸動脈分岐部に動脈瘤を疑う所見がみられます (←部)

横断像

脳実質内における明らかな所見

神経学的所見

明らかな異常所見みられません

総合判定

右内頸動脈分岐部に1.9mmの動脈瘤を疑う所見がみられます

CTでの造影検査が必要と思われます

お早めに医療機関 (脳外科) の受診をおすすめします

その他、主幹動脈の明らかな狭窄所見は