

# 脳ドック報告書

ID:\*\*\*

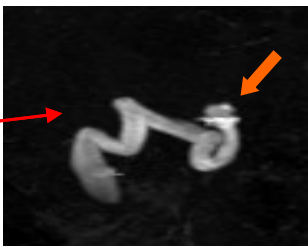
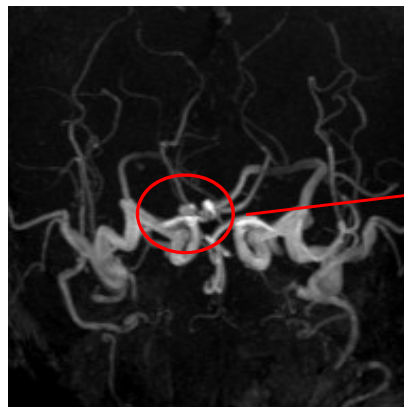
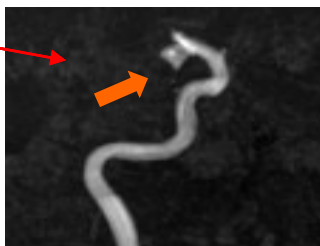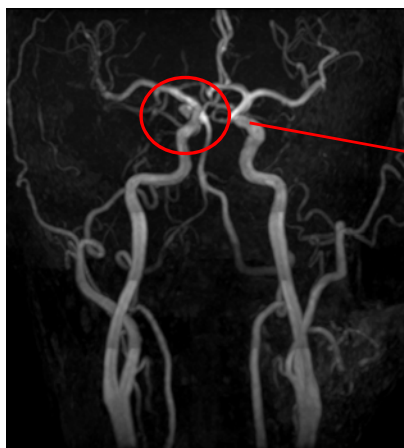
受診日 平\*\*\*年\*\*月\*\*日

診断医 服部 公彦

氏名 服部 太郎 様

生年月日 昭和\*\*年\*\*月\*\*日\*\*歳

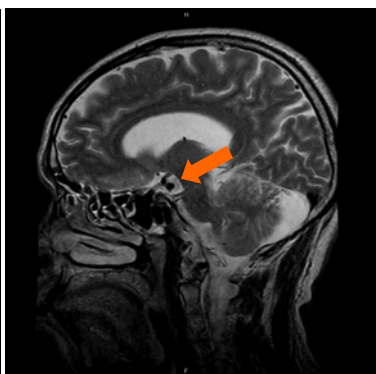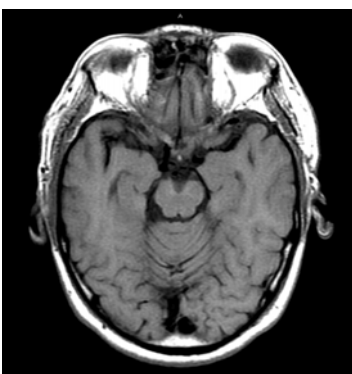
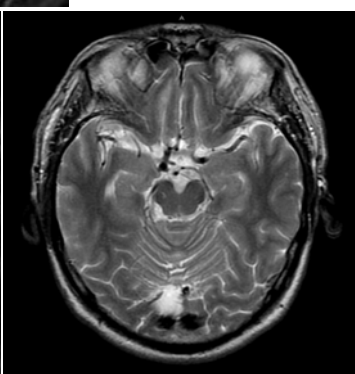
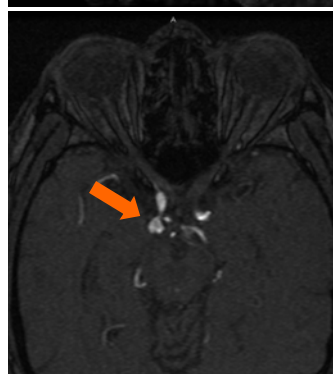
## 頭部MRI



内頸動脈～後交通動脈移行部にsize 4mmの動脈瘤が疑われる所見がみられます

(写真 → 部)

その他、主幹動脈に狭窄などの所見はみられません



## 総合判定

右内頸動脈先端移行部の膨隆部についてCTでの造影検査が必要と思われます