

受診日 平成21年12月25日

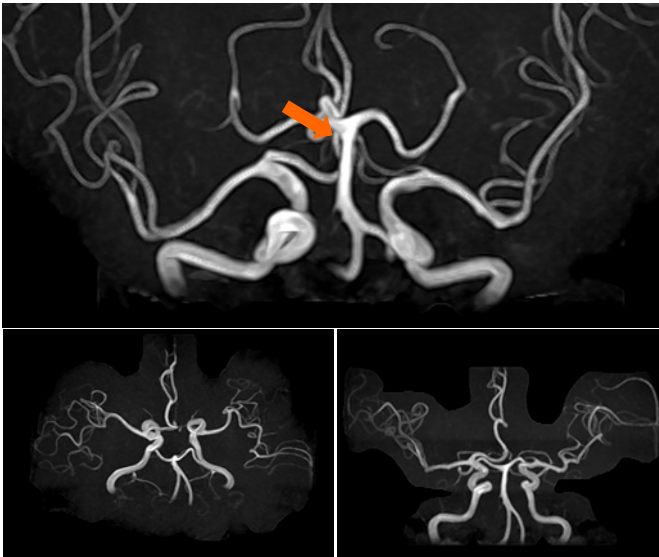
診断医 服部 公彦

氏名 ***** 様

生年月日 昭和**年*月**日 **歳

頭部MRI

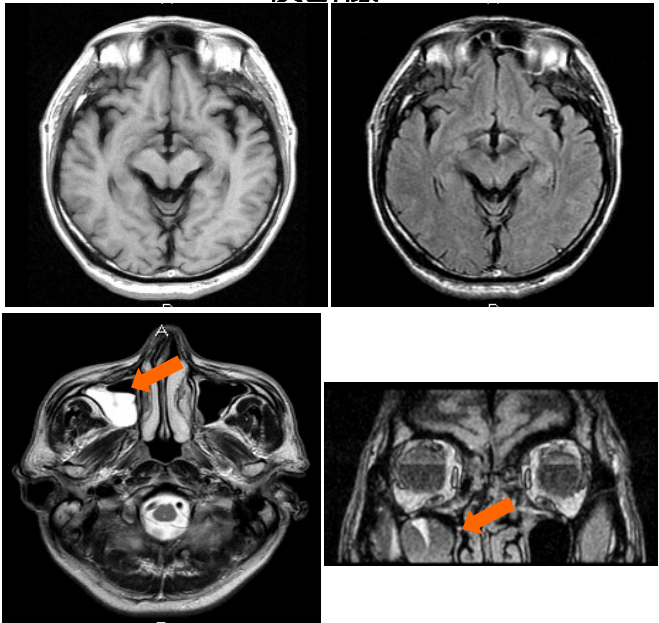
MRA



脳底動脈先端の膨隆状の異常がみられます（写真 → 部）

主幹動脈の明らかな狭窄所見はみられません

横断像



明らかな虚血性変化みられません

右副鼻腔内に粘液貯留像がみられます（写真 → 部）

総合判定

脳底動脈の膨隆部についてCTでの造影検査が必要と思われます