

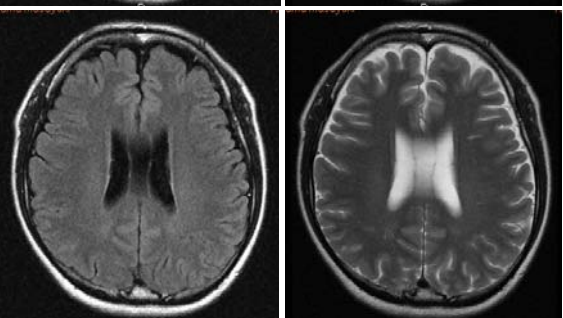
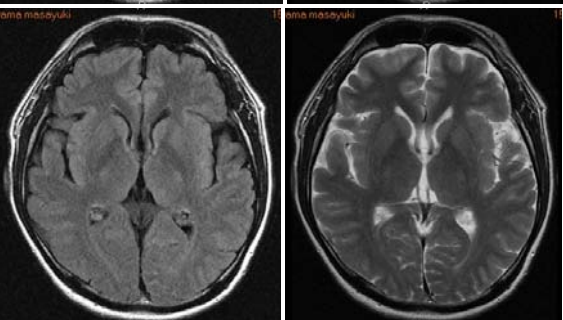
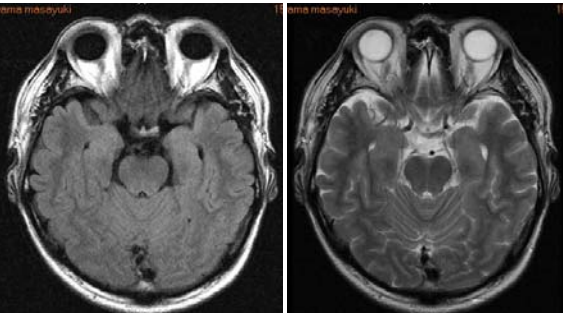
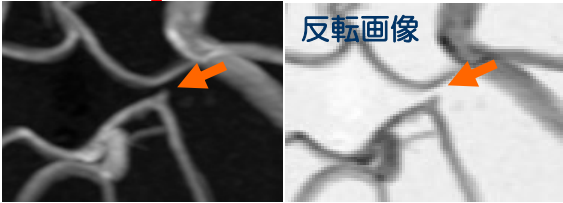
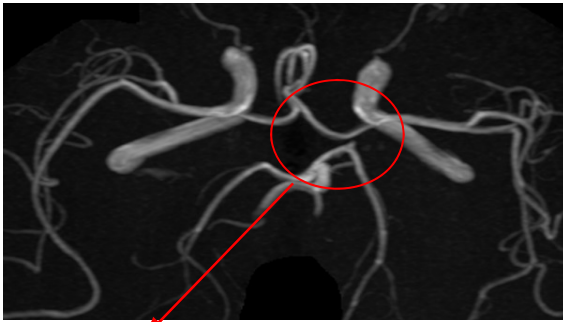
受診日 平成22年1月25日 (月)

診断医 服部 公彦

氏名 ***** 様

生年月日 昭和**年*月**日 **歳

頭部MRI



MRA

後交通動脈～後大脳動脈移行部に動脈瘤が疑われる所見みられます (← 部)

他、主幹動脈の明らかな狭窄所見はみられません

横断像

脳実質内における明らかな所見

総合判定

今回の検査について

後交通動脈～後大脳動脈移行部の膨隆部についてC Tの造影検査が必要と思われます

その他、脳実質内に異常はみつきりません

お早めに医療機関（脳外科）の受診を